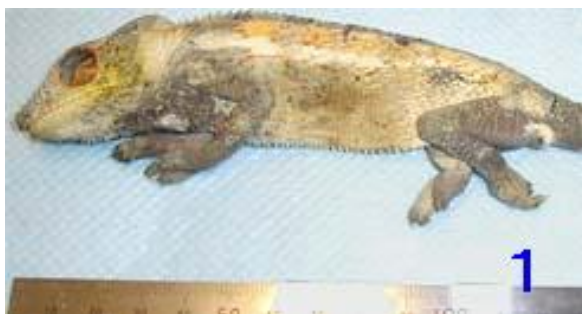

A-4 フィラリア寄生例

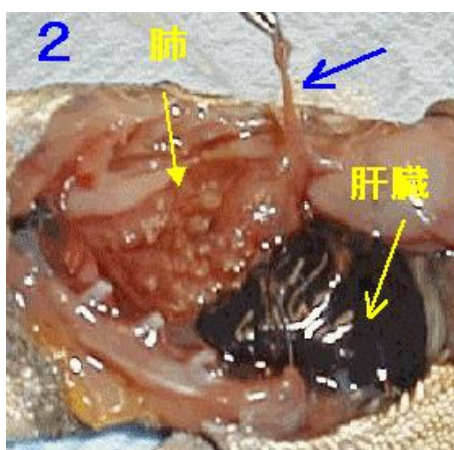
パンサーカメレオン（ノシ・ベ） ♂ *Furcifer pardalis* (Nosy Be)

写真 1



皮膚表面に皮下線虫（フィラリア）の寄生のため、線状凸凹が観察されました。

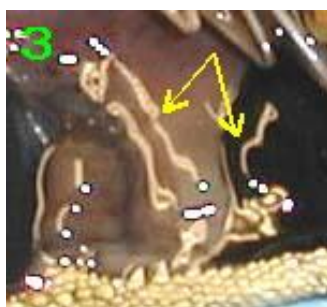
写真 2



肺や肝臓表面には、たくさんのフィラリアが認められます。

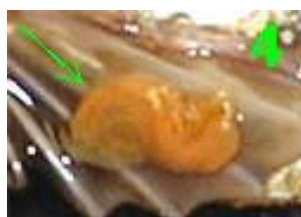
青矢印は肺から引き出している虫体です。写真上、ピンクの肺表面には、肌色の虫体がつぶつぶと点在しています。黒っぽい肝臓表面には肌色の線状に認められます。

写真 3



筋肉や皮下にフィラリア虫体が認められました。

写真 4



肋骨のところにある膜の下に寄生している虫体。とぐろを巻いているため、太く見えます。