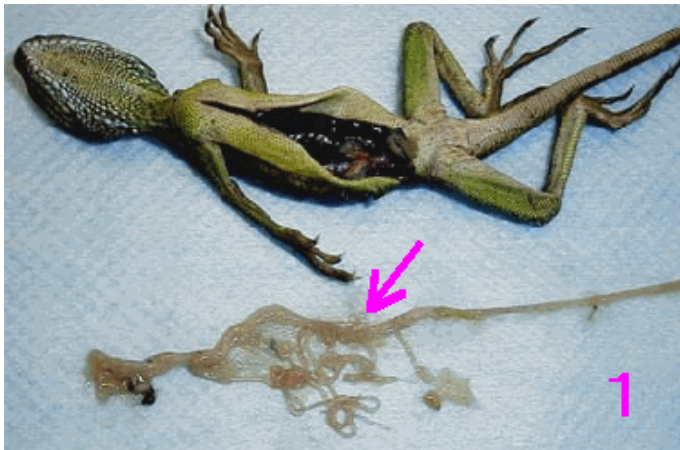


E-2 消化管内線虫寄生例

インドシナウォータードラゴン *Physignathus cocincinus*

写真 1



かなり削瘦しています。
腸管内には、何も食物はなく大量の線虫が寄生していました。(矢印)

写真 2



腸管内線虫